Ueber

Tabaksamblyopie

und

verwandte Zustände.

Von

J. Hirschberg

in Berlin.

(Nach einem in der Sitzung der Berliner med.-psychol. Gesellschaft am 4. März 1878 gehaltenen Vortrage.)

Separat-Abdruck aus der
„Deutschen Zeitschrift für prakt. Medicin.“ Jahrgang 1878.
Leipzig, Verlag von Veit & Comp.

Leipzig,
Druck von Metzger & Wittig.

1160941

I.

M. H. Nicht die für das deutsche Reich beabsichtigte Erhöhung der Tabakssteuer, auch nicht der Umstand, dass in der Ihnen Allen wohlbekannten Abhandlung über chronische Nicotinvergiftung, welche Herr Dornblüth vor Kurzem in Volkmann's Sammlung veröffentlicht hat (No. 122 vom 21. Novbr. 1877), fast alle auf Tabaksamblyopie bezüglichen Thatsachen theils unrichtig, theils ungenau wiedergegeben sind, war für mich Gelegenheitsursache meiner Studie: sondern vielmehr die Anregung, welche ich einerseits bei meinem kurzen Aufenthalt in London, Mai 1877, mehreren Unterredungen mit Herrn J. Hutchinson über das fragliche Leiden und über die Differenz zwischen der englischen und der deutschen Auffassung desselben, andererseits dem Studium von Prof. Förster's Darstellung über Tabaksamblyopie in seiner vortrefflichen Monographie[1]) zu verdanken habe.

Hinlänglich bekannt ist die Thatsache, dass in England, von wo überhaupt zuerst durch Mackenzie vor mehr als einem Menschenalter die Aufmerksamkeit auf die Tabaksamblyopie gelenkt worden, die Bedeutung des Tabaksmissbrauchs für die Erzeugung ernster Sehstörungen von vielen Fachgenossen zu stark betont zu werden pflegt. Weit weniger ist bei uns bisher der Umstand besprochen worden, dass wir Deutschen, das Volk der Denker und der Raucher, jenes ätiologische Moment vielfach zu übersehen geneigt sind.

[1]) Beziehungen der Allgemeinleiden zu den Krankheiten des Sehorgans. Handb. d. Augenheilk. v. Graefe-Saemisch, VII. 1.

Von der englischen Ueberschätzung des Tabaksmissbrauchs, welche mit einer gewissen, von der Sitte der höheren Stände sanctionirten Abneigung gegen das Rauchen Hand in Hand geht und in der Beibehaltung des aus der vorophthalmoscopischen Aera stammenden Namens der Tabaksamaurose (Tobacco-Amaurosis) gipfelt, werden Sie ein gutes Beispiel in dem betreffenden Abschnitt des bekannten Lehrbuchs aus dem Jahre 1868 von Bader,[1]) dem dirigirenden Augenarzte in Guy's Hospital, antreffen. Es heisst daselbst: „Die Patienten sind gewöhnlich von mittlerem Lebensalter, mager, von hellgelblicher Hautfarbe. Die Sehkraft nimmt langsam ab, kann aber binnen sechs Monaten bis auf Lichtwahrnehmung beschränkt sein. Dieser Grad der Sehstörung wird, wenn die Krankheit progressiv ist, spätestens in 18 Monaten erreicht. Der Augenspiegel zeigt zuerst Hyperämie der Papilla optica, später Anämie und Atrophie derselben, sowie der Netzhaut. Sectionen zeigen Spuren von Basilarmeningitis mit Betheiligung der Nerv. opt., oculomot.. facialis."

Ich vermuthe, dass wenn überhaupt Excesse den Anlass zu derartigen anatomischen Veränderungen abgegeben haben, diese Excesse ganz anderer Natur gewesen sein dürften.

Allerdings sind andere Autoren englischer Lehrbücher über Augenheilkunde, z. B. Soelberg-Wells (1869, p. 411, und Carter weit vorsichtiger in der ätiologischen Beurtheilung des Tabaks gewesen. J. Hutchinson, der sich grosse Verdienste um die Erforschung der Tabaksamblyopie erworben, beschrieb zunächst[2]) als Ursache der Tabaksamaurose eine helle Verfärbung der maculären Hälfte des Sehnerveneintritts, der schliesslich — binnen 4—12 Monaten — in toto blauweiss und atrophisch wird; neuerdings (Ophth. Hosp. Rep. VIII, 3, 456, a. 1876) fand er bei späterer Nachprüfung seiner an Tabaksamblyopie leidenden Kranken, dass die grosse Mehrzahl derselben später wieder hergestellt war. Unter 64 Fällen fand J. Hutchinson Heilung oder grosse Besserung

[1]) The natural and morbid changes of the human eye. London Trübner, 1868. p. 445.

[2]) London Hosp. Rep. 1864. Transact. of the Royal Med. Chir. Society 1867, p. 411. Ophth. Hosp. Rep. VII. 1871.

bei 48 Fällen oder in 75%, in 4 Fällen Stillstand, in 7 Verschlechterung; 5 waren schon blind, als sie kamen. Die gut verlaufenen Fälle hatten das Rauchen meist eingestellt oder beschränkt, die schlimmen meist nicht; bei den letzteren wird die Mitwirkung anderer Ursachen zugelassen.[1]) Ganz vor Kurzem hat auch Nettleship[2]) mitgetheilt, dass er 14 Fälle von Sehstörung bei Rauchern lediglich durch Enthaltung vom Tabak heilen sah.

Den deutschen Forschern war der Einfluss des Tabaks auf die Sehfunction nicht entgangen. Albrecht v. Graefe,[3]) welcher in das vaste Gebiet der Amblyopien und Amaurosen zuerst diagnostische und prognostische Klarheit getragen, unterschied mit Bestimmtheit von den progressiven Sehstörungen mit zunehmender Einschränkung der Gesichtsfeldperipherie andere in der Regel heilbare Formen mit normaler Peripherie des Gesichtsfeldes und centralem Scotom. „Uebermässiger Genuss alkoholischer Getränke, frequentes Rauchen schwerer Cigarren, Unterleibsstockungen, — Excesse in venere, unpünktlicher Schlaf und übermässige Anstrengung der Augen wirken zuweilen isolirt, weit häufiger combinirt, und es ist dann schwer, die ursächlichen Rollen zu vertheilen. Die nicht zu leugnende Thatsache, dass Amblyopien weit häufiger an Männern wie an Frauen vorkommen, bei uns schätzungsweise in dem Verhältnisse von 4 : 1,[4]) hat mit zu der Annahme beigetragen, dass das Tabakrauchen eine hauptsächliche Ursache sei; aber auch manche der anderen Umstände treffen vorwaltend Männer, und es dürfte meines Erachtens übertriebenes Tabakrauchen in der Mehrzahl der Fälle nur ein mitwirkendes Moment abgeben."

Man kann wohl sagen, dass diese Sätze v. Graefe's bis vor Kurzem bei uns ziemlich maassgebend gewesen sind. Auch

[1]) Leider fehlen, wie schon Leber — Krankh. der Sehnerven, p. 855 in Graefe-Saemisch V, 2 — hervorgehoben, die genaueren Angaben über das Gesichtsfeld und die Farbenperception.

[2]) Med. Times and Gazette, 20. Oct. 1877.

[3]) Zehender's Monatsbl. 1865, p. 151.

[4]) Nimmt man aber nur Fälle von „Amblyopie ohne Befund und ohne centrales Scotom", so waren 75 Fälle bei Männern, 1 einfacher und 2 complicirte bei Weibern. Leber, Arch. f. Ophth. XV, 3,60; unter 56 Fällen von Amblyopie mit centralem Scotom waren nur 3 Frauen, darunter 2 mit Retinitis, 1 ohne Befund; ibid. p. 91.

die unter Horner's Leitung angestellten Untersuchungen von Erismann[1]) und von Schön[2]) und der betreffende Abschnitt Leber's (l. c.), der sich um die Erforschung der scotomatösen Amblyopien grosse Verdienste erworben,[3]) bewegen sich im Grossen und Ganzen in dem v. Graefe'schen Ideenkreise.[4])

Da wir alle mit Maassen, aber doch regelmässig ohne Schaden rauchten und jene zahlreichen Fälle von relativ gutartiger centrischer Amblyopie wesentlich bei den an Alkoholmissbrauch gewöhnten Arbeitern beobachteten, die nicht selten halbtrunken dem Arzt sich vorstellen, so waren wir in der v. Graefe'schen Klinik und in unserem eigenen Wirkungskreise geneigt, den Schnaps als den Hauptfactor zu betrachten und Amblyopia nicotiana nur in jenen prägnanten Fällen anzunehmen, wo die Symptome der chronischen Nicotinvergiftung sich ganz unzweideutig ausprägten oder gegen den excessiven Missbrauch des Tabaks der Verbrauch alkoholischer Getränke gar nicht in Betracht zu kommen schien. Wir hielten übrigens klinisch und prognostisch beide Formen für nahezu identisch und pflegten sie auch mit dem gemeinsamen Namen der Intoxicationsamblyopie zu bezeichnen.

Ich selber habe, obwohl ich vor etwa 10 Jahren in Griesinger's Vorträgen den Begriff des relativen Tabaksübermaasses und seine Bedeutung für die Nervenfunction kennen lernte, in sechs Jahren, von 1871—1876 incl. unter etwa 18,000 Patienten 83 Mal Alkoholamblyopie und nur

---

[1]) Die Intoxicationsamblyopien. Inauguraldissertat. 1867. Zürich.

[2]) Die Lehre vom Gesichtsfeld, p. 116—127. Berlin, 1874.

[3]) l. c. u. Arch. f. Ophthalm. XV, 3. Leber hat die Farbenscotome schon 1869 richtig erkannt und die für Tabak characteristische Form Arch. f. Ophth. XV, 3, 86 abgebildet, jedoch ohne Hinweis auf die specifische Ursache.

[4]) In der sorgsamen Arbeit von Ignaz Hirschler aus dem Jahre 1871 (Arch. f. Ophth. XVII, 1, 221—236) heisst es: „Heute stehen unsere Kriterien über die Amblyopia ex abusu spirituosorum et nicotianae noch auf viel zu schwachem Boden, als dass dieselben zu einer für sich bestehenden, genau präcisirten Krankheit erhoben zu werden verdienten; sie ist sicher weder durch die Untersuchung mit dem Augenspiegel characterisirt, noch durch Functionsanomalien ausgezeichnet, die nicht auch in anderer Weise entstandenen Amblyopien gemein wären; ja sie ist nicht einmal diagnosticirbar, wenn der Kranke den Verbrauch der Spirituosen beharrlich leugnet oder diesen Umstand der Aufmerksamkeit des Arztes entzieht."

7 Mal Tabaksamblyopie diagnosticirt, während ich im letzten Jahre (1877) bei gespannterer Aufmerksamkeit unter 3200 Patienten 13 Mal den Alkohol und 9 Mal den Tabak als Ursache annehmen zu müssen glaubte. Ich bemerke allerdings, dass in dieser Statistik, die mein Assistent, Herr Dr. Pufahl, dem von Prof. Cohn vorgeschlagenen Schema möglichst getreu sich anschliessend, angefertigt hat, die Mischformen, von denen ich nachher noch zu reden habe, und bei denen gleichfalls der Tabak eine wichtige Rolle zu spielen scheint, überhaupt nicht besonders hervorgehoben worden sind.

Ein wesentlicher Fortschritt ist bei uns erst in der neuesten Zeit durch Förster angebahnt worden, welcher überhaupt die beste Beschreibung der Tabaksamblyopie geliefert hat (Handb. d. Augenheilk. v. Graefe u. Saemisch VII, 1, 202 fgd. 1876)[1]). Er hebt richtig hervor, dass, wenn passionirte Raucher, die während des ganzen Tages die Pfeife nicht ausgehen lassen, zu deren Schlaftoilette eine frisch gestopfte Pfeife neben dem Bette gehört, von Amblyopie befallen werden und ihre bedeutende Amblyopie in einigen Monaten wieder verlieren, nachdem sie ihre pathologische Tabaksliebe abgelegt haben, doch sicher ein Schluss ex juvantibus gestattet sei. Die Sehstörung, welche das Erkennen feiner oder selbst gröberer Schriften verhindert, beruht auf einem centralen Scotom, das vom Fixirpunkt nach dem Mariotte'schen Fleck reicht, und innerhalb dessen namentlich die Rothempfindung aufgehoben ist, während die Peripherie des Gesichtsfeldes nicht eingeengt wird. Das erwähnte Scotom ist characteristisch für Tabaksamblyopie, aber nicht pathognomonisch, insofern es in seltenen Fällen auch ohne diese Ursache vorkommt. Der Augenspiegel zeigt meist einen negativen Befund, nur dass die Papille etwas blasser erscheint. Die Patienten sind in dem Alter von 35—65 Jahren; sitzende Lebensweise, Schlafmangel und schlechter Appetit oder schlechte Ernährung gehören zu den mitwirkenden Ursachen. Ausgang in völlige Atrophie der Sehnerven ist sehr selten, dagegen kann ein centraler Defect im Gesichtsfelde zurückbleiben. Die meisten Kranken werden, wenn sie ihren Neigungen entsagen können, hergestellt. Eine gewisse Inanition

[1]) Vergl. Jahresbericht d. schles. Gesellschaft f. 1868.

scheint für die Entstehung dieser Amblyopie erforderlich zu sein; das Postulat einer specifischen Einwirkung des Nicotins auf die Opticusfasern wird dadurch noch nicht entbehrlich. Der Sitz des Leidens ist im Sehnerven, nicht im Gehirn zu suchen, da jene negativen Scotome nicht an identischen Stellen liegen.

M. H. Ich betrachte es als den wichtigsten Theil meiner heutigen Aufgabe, Ihnen die Aufstellungen von Förster, welche dieser selber bisher erst ganz kurz ohne Krankengeschichten und Zeichnungen mitgetheilt hat,[1]) durch speciell ausgeführte Gesichtsfeldkarten anschaulich zu machen und, wie ich hoffe, in gewissem Sinne zu erweitern. Bei der Tabaksamblyopie ist im Beginn der Augenspiegelbefund negativ. Wer sich gewöhnt hat, Jahre lang in einem grösseren Material jeden Patienten genau im aufrechten wie im umgekehrten Bilde zu untersuchen, wird immer vorsichtiger in der Annahme einer Hyperämie oder Anämie des Sehnerven, weil die physiologischen Unterschiede sehkräftiger Augen ganz ausserordentlich gross sind. Ich habe die Papilla optica recht oft bei Tabaksamblyopie normal gefunden, wiewohl ich die von allen guten Autoren gemachte Beobachtung bestätigen kann, dass bei längerem Bestande des Uebels eine gewisse Blässe des lateralen Quadranten oder auch der lateralen Hälfte hervortritt. Man soll aber bei derartigen Zuständen den Werth des Augenspiegelbefundes, der selbst, wenn er positiv ausfällt, nur ein bedingter ist, nicht überschätzen: die genaue, über die ganze Netzhaut ausgedehnte Functionsprüfung kann uns allein die entscheidenden Kriterien der Diagnostik und der gruppenweisen Zusammenfassung der Einzelfälle liefern.

Die Leistung der normalen Netzhaut und die Methode der Functionsprüfung sind bekannt. Sie wissen, dass das Gesichtsfeld des unbewegten, stetig fixirenden Auges einem Gemälde vergleichbar ist, in dem nur ein kleiner Bereich, das fixirte Centrum von weniger als 1° Oeffnung, genau ausgeführt scheint, während nach der Peripherie zu die Skizzirung immer gröber und gröber wird; dass nur in dem cen-

---

[1]) Es liegen bisher nur wenige Bestätigungen vor. Vergleiche Schön, l. c.

tralen Rayon von etwa 15 ° gesättigte Farbenpracht vorhanden ist, während weiter excentrisch eine Farbe nach der anderen herausfällt, und die äusserste Peripherie wie Grau in Grau gemalt erscheint. Die centrale Sehschärfe ist normal, d. h. gleich 1 zu setzen, wenn 2 fixirte leuchtende Punkte oder Linien unter einem Abstand von 1 Bogenminute als getrennt unterschieden werden, oder, womit man sich in praxi zu begnügen pflegt, wenn Schriftproben gelesen werden, bei denen die einzelnen Buchstaben auf der Netzhaut mit linearen Durchmessern von 5 Bogenminuten erscheinen. Die Ausdehnung der lichtempfindlichen Netzhaut oder des perceptionsfähigen Gesichtsfeldes eines Auges nach einer beliebigen Richtung hin wird gemessen durch den vom Fixationspunkte aus gerechneten Kreisbogen oder Winkel, dessen Centrum im Knotenpunkt des Auges liegt. Nach aussen, d. h. lateralwärts, reicht das Gesichtsfeld etwa 90 °, nach oben und nach innen etwa 50°, nach unten etwa 70 °. Nur der centrale Theil dieses Gesichtsfeldes des fixirenden Auges hat vollkommene Farbenperception. Beschränken wir uns auf die drei Grundfarben Grün, Roth, Blau, so reicht der pericentrische Rayon, innerhalb dessen an kleinen Papierquadraten auf schwarzem Grunde bei gewöhnlicher Tagesbeleuchtung alle drei Farben in ihrer specifischen Erscheinungsweise percipirt werden, nur etwa 15 – 20 ° vom Fixirpunkt, bis zur Grenze der Grünempfindung; der Rayon, innerhalb dessen Roth und Blau erkannt wird, etwa 20—30° vom Fixirpunkt, bis zur Grenze der Rothempfindung; der Rayon, innerhalb dessen Blau erkannt wird, 35—40° vom Fixirpunkt. Die periphere Zone des Gesichtsfeldes erscheint farbenblind.

Die Grenzen der Farbenfelder sind nicht regelmässige Kreislinien, sondern eher ovaläre, lateralwärts am weitesten reichende Figuren; sie sind selbst bei den beiden Augen desselben Individuums, noch mehr bei verschiedenen Individuen verschieden und wachsen mit der Beleuchtungsintensität, so dass mit dieser die farbenblinde Zone ziemlich schmal werden kann.

Die Untersuchungen wurden bei festem Abstand des fixirenden Auges an der graduirten schwarzen Tafel vorgenommen, mittelst weisser und farbiger Quadrate von 5, 10, 15 und 20 Millimetern Seitenlänge, und das Förster'sche

Perimeter zur Ergänzung, resp. Controle der Resultate benutzt. Will man sich ein Bild verschaffen von der Ausdehnung der normal oder überhaupt functionirenden Netzhautfläche, so empfiehlt sich die Projection derselben auf eine Fläche wie die Ebene der Tafel. Die an sich schon zeitraubenden Untersuchungen sind so relativ rasch und sicher anzustellen, und der Einfluss der Ermüdung auf die Netzhautfunction des Untersuchten bei zweckmässiger Einschaltung von Pausen am besten zu vermeiden. Um die auf den subjectiven Angaben des Patienten beruhenden Resultate möglichst zu objectiviren, wurden Controlversuche in keinem Falle vernachlässigt. Kein Gesichtsfeld ist aufgezeichnet, wo nicht der Patient durch richtige Angabe seines blinden Flecks, der dem Sehnerveneintritt entspricht und ungefähr vom 12. bis 18. Winkelgrad lateralwärts vom Fixirpunkt reicht, seine momentane Aufmerksamkeit und Brauchbarkeit nachgewiesen hatte. —

Ich gehe nunmehr dazu über, Ihnen die Fälle kurz vorzuführen, bei denen ich während der letzten neun Monate also ungefähr unter 2500 neuen Augenkranken, die Diagnose der Tabaksamblyopie gestellt und füge die sämmtlichen chronischen Amblyopien ohne wesentlichen Spiegelbefund bei, um das Material meiner Schlussfolgerungen Ihrem Urtheil zu unterbreiten.

II.

1) [Amblyopia nicotiana.] Herr Pianist R., 52 Jahre alt, kommt 13./1. 1878 wegen einer seit Kurzem bestehenden Sehstörung. Patient ist kräftig gebaut, aber dürftig genährt. „Das Rauchen," sagt der recht verständige Mann, „ist meine einzige Leidenschaft." Er raucht des Morgens schon im Bett, raucht den ganzen Tag hindurch; raucht jeden Abend — während er in öffentlichen Localen Piano spielt, — 6 bis 8 Cigarren. Dazu nimmt er auch 1 bis 2 Cognacs; behauptet aber entschieden kein Trinker zu sein: was wir ihm nach seinem Verhalten bei wiederholter Untersuchung wohl glauben mögen. Augenspiegelbefund normal.

S. c.[1]) $^1/_{12}$ rechts, $^1/_6$ links. Bds. typisches paracentrisches

[1]) S. c. = centrale Sehschärfe. (Die Norm gleich 1 gesetzt.)

Scotom, von quorovaler Form, den Fixirpunkt und den blinden Fleck einschliessend. In dem Scotom (S) verschwinden beiderseits rothe und grüne Papierstückchen fast vollständig, links auch blaue; weisse werden in dem Kerntheil des Scotoms grau. Die Peripherie des Gesichtsfeldes für weiss ist von normaler Ausdehnung, ebenso bleiben die Grenzen der Farbenfelder für die drei Grundfarben (Grün, Roth, Blau: die erste punktirt, die zweite gestrichelt, die dritte punktirt und gestrichelt) innerhalb des physiologischen, wenngleich sie eher als enge zu bezeichnen sind.

Das Farbenfeld für Grün ist durch den sectorenförmigen Defect, welchen das Scotom gesetzt hat, aus einer kreisförmigen in eine halbmondförmige Fläche verwandelt. (S. Fig. 1 u. 2.)[1])

Abstinenz vom Tabak. Besserung, besonders des schlechteren Auges; 3./2. 1878 S. c. $^1/_6$ rechts, $^1/_5$ links.

26./2. 1878, nach weiterer Abstinenz — Patient giebt an, nur ab und zu eine Cigarette geraucht zu haben, — S. c. $^1/_6$ rechts, $^1/_4$ links. Das Scotom ist erheblich verkleinert, bez. auf einen sehr niedrigen, nur 2—3° hohen Streifen, der vom Fixirpunkt zum Mariotte'schen Fleck reicht, reducirt. (In Fig. 1 u. 2 angedeutet durch eine gestrichelte Grenzlinie innerhalb des ursprünglichen Scotoms S, das durch eine ausgezogene Grenzlinie umgrenzt ist.)

2) [Amblyopia nicotiana.] Der 26jähr. Cigarrenarbeiter S. kommt 21./2. 1878 wegen Sehstörung, welche seit 8 Wochen besteht. Er raucht den ganzen Tag, täglich etwa 10 Cigarren (d. h. jährlich mehr als $^1/_3$ Centner Tabak) und trinkt Tag täglich eine kleine Seltersflasche voll Branntwein. S. c. $^1/_{16}$ rechts, $^1/_{30}$ links. [Su. CC : 12′ rechts, Finger 6′ links.] Typisches paracentrisches Scotom, rechts etwas kleiner und weniger intensiv als links. (S. Fig. 3 u. 4.)

Das Scotom reicht rechts noch 2—3° medianwärts vom Fixirpunkt, lateralwärts dagegen bis zum Mariotte'schen Fleck; es ist fast noch ein mal so breit wie hoch; weiss wird in demselben grau, grün wird grau, roth wird schwärzlich und blau wird blass-

[1]) Die Figuren stellen orthographische Projectionen des Gesichtsfeldes um den Fixirpunkt als Centrum dar; *m* Mariotte'scher blinder Fleck, *S* Scotom, *W* Grenze für Weiss, *B* für Blau, *R* für Roth, *Gr.* für Grün. — *GF.* Schemata dieser Art, mit Skizzirung der normalen Grenzen für Weiss, Blau, Roth, Grün sind bei P. Dörffel, Berlin, 46 Unter den Linden, zu haben.

Fig. 2.

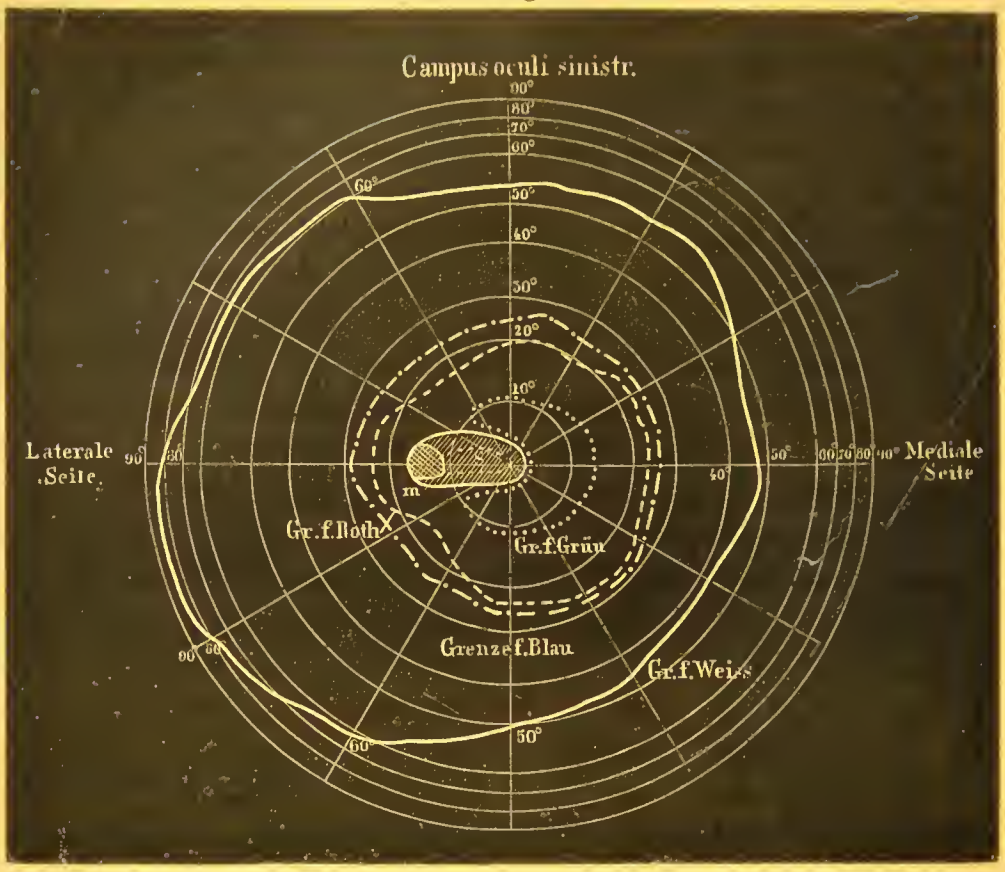
Campus oculi sinistr.
Laterale Seite
Mediale Seite
Gr. f. Roth
Gr. f. Grün
Grenze f. Blau
Gr. f. Weiss
m

Fig. 4.

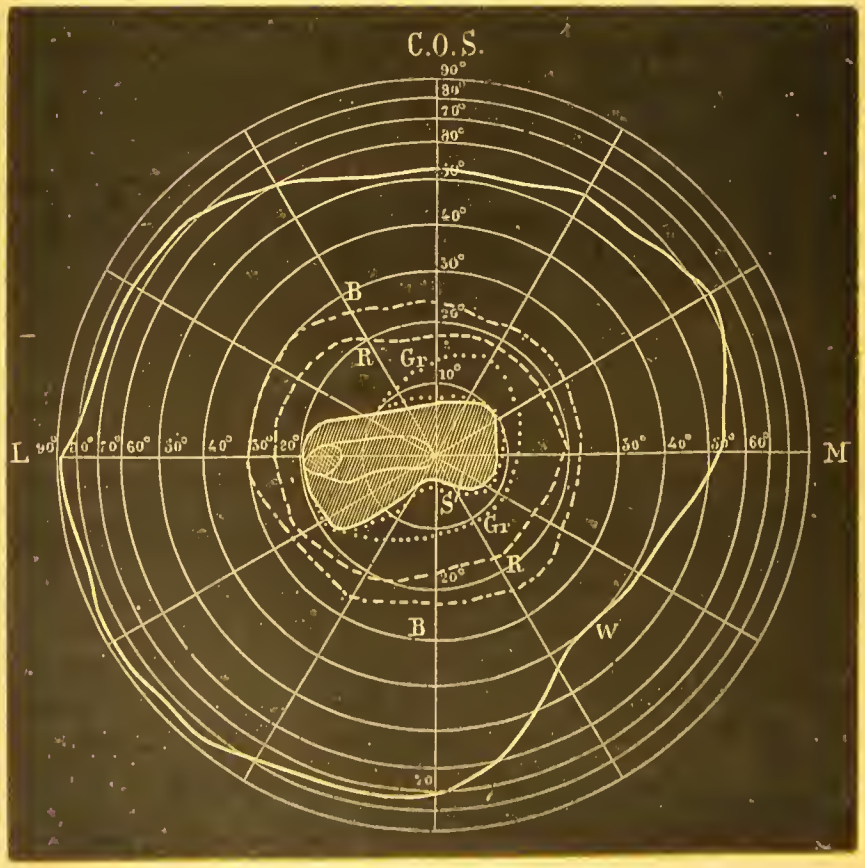
C.O.S.
L
M
B
R
Gr
S
W

Fig. 1.

Campus oculi dextri.
Mediale Seite
Laterale Seite
Gr. f. Grün
Gr. f. Blau
Gr. f. Weiss
Grenze f. Roth

Fig. 3.

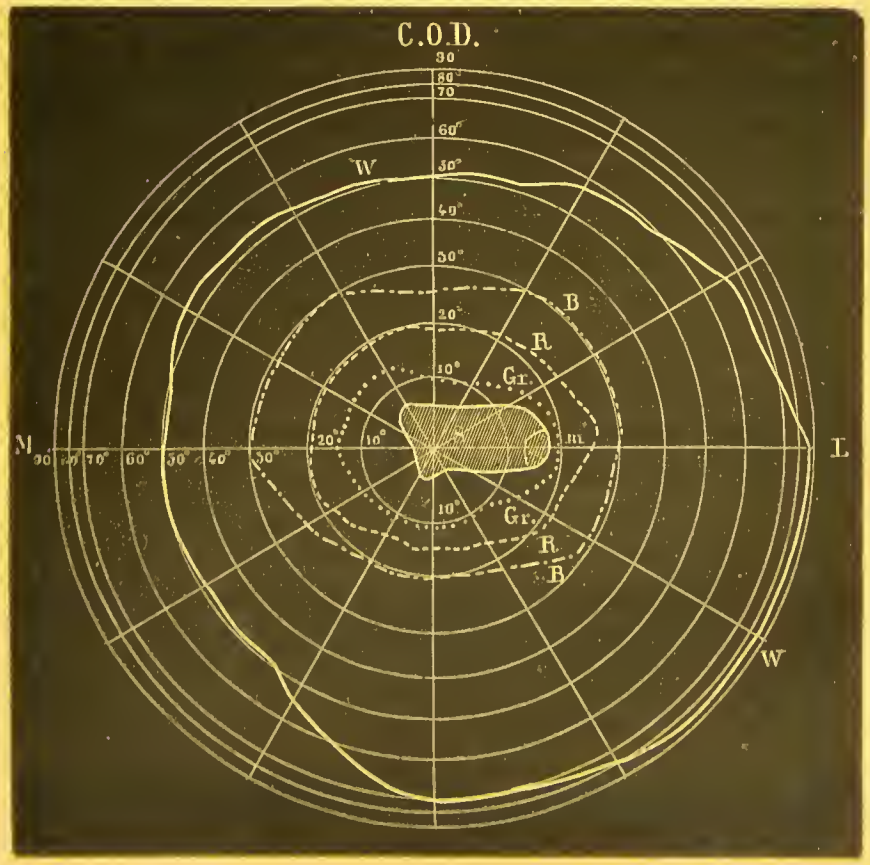
C.O.D.
W
B
R
Gr.
M
L
W

blau. Links ist das Scotom etwas grösser, medianwärts vom Fixirpunkt misst es 10, lateralwärts 20°; qualitativ verhält sich das Scotom wie rechts; nur dass es, zwischen Fixirpunkt und Mariotte'schem Fleck, einen schmalen (in der Figur angedeuteten) Kernstreifen enthält, innerhalb dessen das blaue Quadrat völlig verschwindet. Die Grenze des Gesichtsfeldes ist bds. normal, die der drei Grundfarbenfelder zwar relativ eng, aber noch nicht abnorm. Der Augengrund ist unverändert.

Nach Abstinenz von wenigen Tagen ist Besserung des schlechteren Auges nachweisbar. 24./1878. Links Finger auf 10″ + 6 Dioptr. Sn. IV in 4″. Das Scotom des rechten Auges ist von derselben Breite wie zuvor, jedoch von etwas geringerer Höhe. Seine Qualität unverändert, ist nur dass im Kern des Scotoms jetzt auch Blau verschwindet. Das Scotom des linken Auges ist etwas weniger breit wie zuvor (reicht etwa 2° medianwärts über den Fixirpunkt) dafür aber ein wenig höher, wie zuvor. Im Scotom wird weiss als grau percipirt, roth und grün verschwinden; blau nur im lateralen Theil desselben.

4./3. 1878. Sichtliche Besserung. Rechts Sn C in 12′, + 6 Sn. $3^1/_2$ in 6″. Links CC : 12′, + 6 Sn. $3^1/_2$ in 6″.

3) [Amblyopia nicotiana.] Herr R., 47 Jahre alt, kommt 19./10. 1877. Sehstörung besteht seit $^1/_2$ Jahr. R. raucht täglich $^1/_2$ Dutzend sehr schwerer Cigarren, ist nervös und matt, aber frei von palpabler Erkrankung. S. c. $^1/_5$ rechts, $^1/_3$ links. Beiderseits typisches Scotoma paracentrale, innerhalb dessen Weiss als grau erscheint, links auch Roth verschwindet, während es rechts noch undeutlich („flimmernd") erkannt wird. Grenzen der Farbenfelder und der Gesichtsfelder beiderseits normal. Sehnerv normal, leichte Netzhauthyperämie. Nach 8tägiger Abstinenz Besserung, nach wenigen Wochen vollständige Heilung. Keine Spur von Scotom mehr nachweisbar.

4) [Amblyopia nicotiana.] Strumpfwirkermeister F., 46 Jahre alt, kommt 26./8. 1877 wegen einer Sehstörung, die seit 2 Monaten besteht und allmählich zunimmt. Raucht den ganzen Tag, ausser etlichen Pfeifen noch 8—9 Cigarren täglich, während er Schnaps nur ausnahmsweise trinkt. Augenspiegelbefund normal. S. c. $^1/_{25}$ rechts, $^1/_{16}$ links. (Finger 8′ rechts, Sn. CC : 12′ links; + 6 D Sn. V rechts, III links mühsam in 6″.)

Beiderseits typisches Scotoma paracentricum.

a) rechts ist das Scotom grösser, schliesst den Mariotte'schen

Fleck ein. Innerhalb des Scotoms verschwindet Roth; aber nur ein kleiner Theil desselben, lateralwärts nahe dem Fixirpunkt belegen, ist unempfindlich für Blau.

Grün wird überhaupt mit dem rechten Auge nicht gehörig percipirt, nur bei besonders heller Beleuchtung in seiner specifischen Farbe erkannt. Die peripheren Grenzen für Blau, Roth und Weiss sind normal.

b) Links, wo die Aussengrenzen für Weiss, Blau, Roth, Grün

Fig. 5.

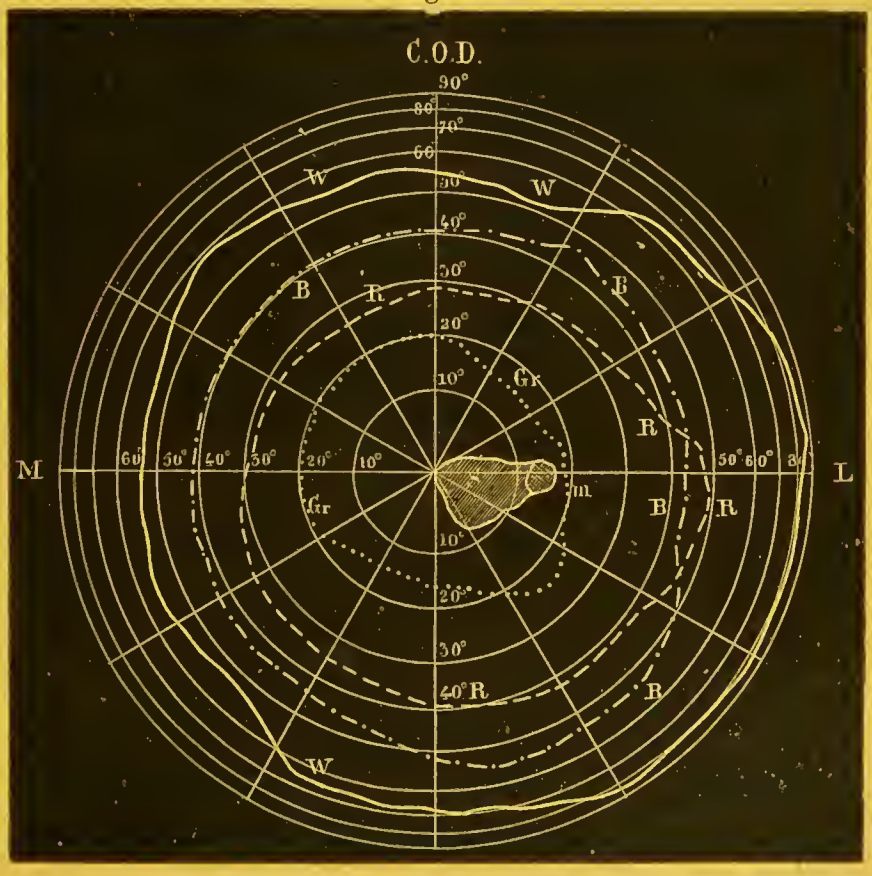

normal erscheinen, ist das paracentrische Scotom kleiner, so dass es nicht den Mariotte'schen Fleck erreicht, und weniger intensiv, insofern innerhalb desselben Blau richtig erkannt wird, aber Roth und Grün nicht percipirt worden.

Nach Abstinenz Beginn der Besserung. 1./9. 1877 S. c. $^1/_{20}$ rechts, $^1/_6$ links. (Finger 10′ rechts, C: 15′ links; mit + 6 D Sn IV in 6″ rechts, II$^1/_2$ mühsam links.

5) [Amblyop. nicot.] Herr Schmiedemeister E., 42 Jahr alt, trinkt wenig, raucht aber den ganzen Tag, d. h. täglich etwa 8 Cigarren und etliche Pfeifen. 4./9. 1877 Augenspiegelbefund nor-

mal, S. c. $^1/_3$ rechts, $^1/_4$ links; G. F. und Farbengrenzen beiderseits normal. Beiderseits typisches paracentrisches Scotom, worin Weiss als Grau erscheint und Roth und Grün undeutlich werden, während Blau unverändert bleibt. (S. Fig. 5, G. F. des r. Auges.)

6) [Amblyop. nicot.] 25./6. 1877. Herr S., 44 Jahr alt, der täglich etwa 4 Mal einen Schnaps nimmt und ferner $^1/_2$ Dutzend Cigarren, sowie etliche Pfeifen verbraucht, d. h. den ganzen Tag ununterbrochen raucht, und ebenso Nachts, wenn er zufällig aufwacht, — sieht seit einigen Monaten schlechter.

Rechts Sn C, links LXX : 15′; ± schlechter; mit + 6 D Sn 3 mühsam in 6″. G. F. normal, centrales Scotom nicht abzugrenzen. Ophthalmoscopisch H. levis; maculäre Hälfte der Papilla beiderseits bleich, auch im aufrechten Bilde. Abstinenz. 7./7. 1877. Rechts L, links XL in 20′. 13./7. + 1 D Sn XX in 20′. Heilung.

B. 7) [Amblyop. nicotiana-alcoholica.] Herr H., 59j. Landmann, kommt 29./1. 1878. Sehstörung besteht seit 4 Monaten. Patient, der den Eindruck eines verständigen nüchternen Mannes macht, trinkt täglich $^1/_4$ Liter gewöhnlichen Branntwein und raucht täglich mindestens $^1/_4$ Pfd. Tabak, indem er die Pfeife nicht ausgehen lässt. Augenspiegelbefund normal. Bds. S. c. $^1/_{14}$. Aussengrenzen des G. F. bds. normal. Scotoma paracentricum bds., vom Fixirpunkt nach dem Mariotte'schen Fleck, rechts von der typischen ovalären Form; links mehr sectorenförmig, hauptsächlich im lateralen unteren Quadranten belegen, mit einem Radius von 15 bis 18^0. Innerhalb des Scotoms erscheint weiss als grau, blau als bläulich, während roth und grün gar nicht erkannt werden. Das Farbenfeld für Grün ist in eine halbmondförmige Figur verwandelt, die Aussengrenzen des Roth und des Blau sind normal. (S. Fig. 6 u. 7.)

26./2. 1878, nach 4wöchentlicher Abstinenz bedeutende Besserung des Allgemeinbefindens und der Sehkraft. S. c. beiderseits $^1/_8$ (statt $^1/_{14}$ vor 4 Wochen). Das Scotom links zu einem schmalen keulenförmigen, vom Fixirpunkt zum Mariotte'schen Fleck sich verschmälernden Streifen (von etwa $2-4^0$ Höhe) reducirt, rechts auf einen dreieckigen Fleck, der vom Fixirpunkt nach aussen unten sich verbreiternd etwa bis zum 8. Grade reicht. Die Perception des Grün ist wiedergekehrt für Gesichtsfeldstheile, die vor 4 Wochen grünblind gewesen, so namentlich rechts zwischen Fixirpunkt und Mariotte'schem Fleck, vom 5. bis zum 10. Grade. Die Besserung nimmt stetig zu.

Fig. 6.

Fig. 7.

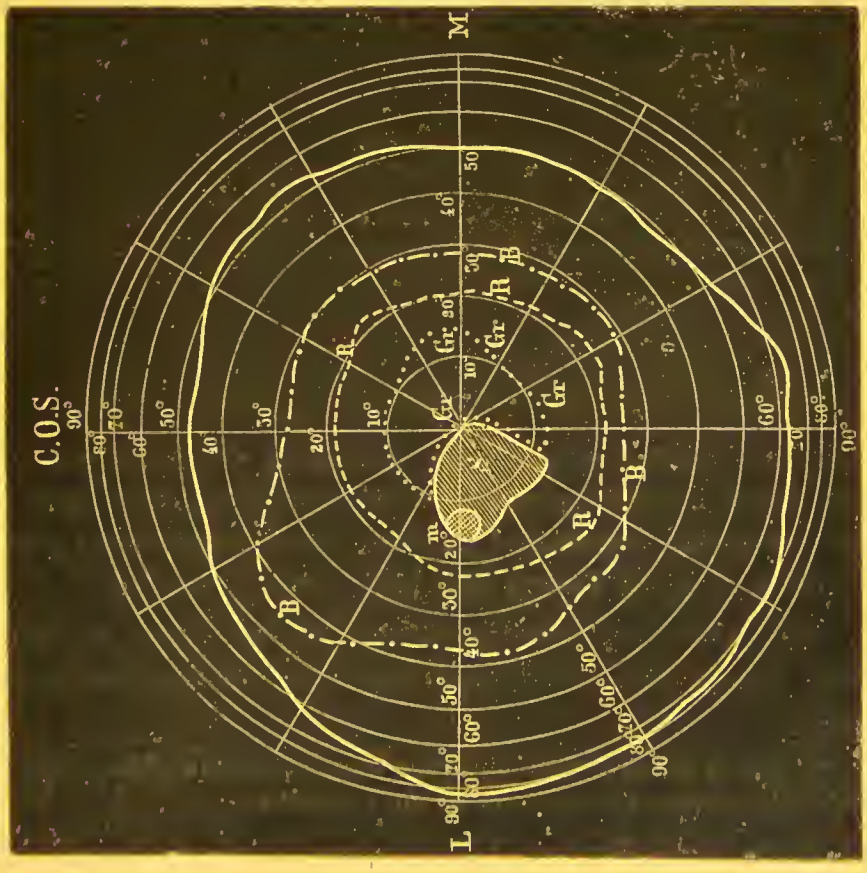

8) [Amblyop. nicotiana-spirituosa.] Ex-Gastwirth O., 52 Jahr alt, kommt 20./11. 1877 in leicht berauschtem Zustande, giebt an, früher viel „Wermuth“ getrunken zu haben und täglich $^1/_4$ Pfd. Tabak zu schnupfen. S. c. $^1/_{12}$ bds., Spiegelbefund normal.

28./11. S. c. $^1/_{30}$ rechts, $^1/_{15}$ links. Rechts besteht ein (in Fig. 8 mit Sw bezeichnetes) paracentrisches relatives[1]) Scotom für Weiss, das ovalär vom Fixirpunkt zum Mariotte'schen Fleck reicht, und darum ein grösseres für die Farben, das in der Fig. mit S bezeichnet ist, und 10^0 medianwärts, 20^0 lateralwärts vom

Fig. 8.

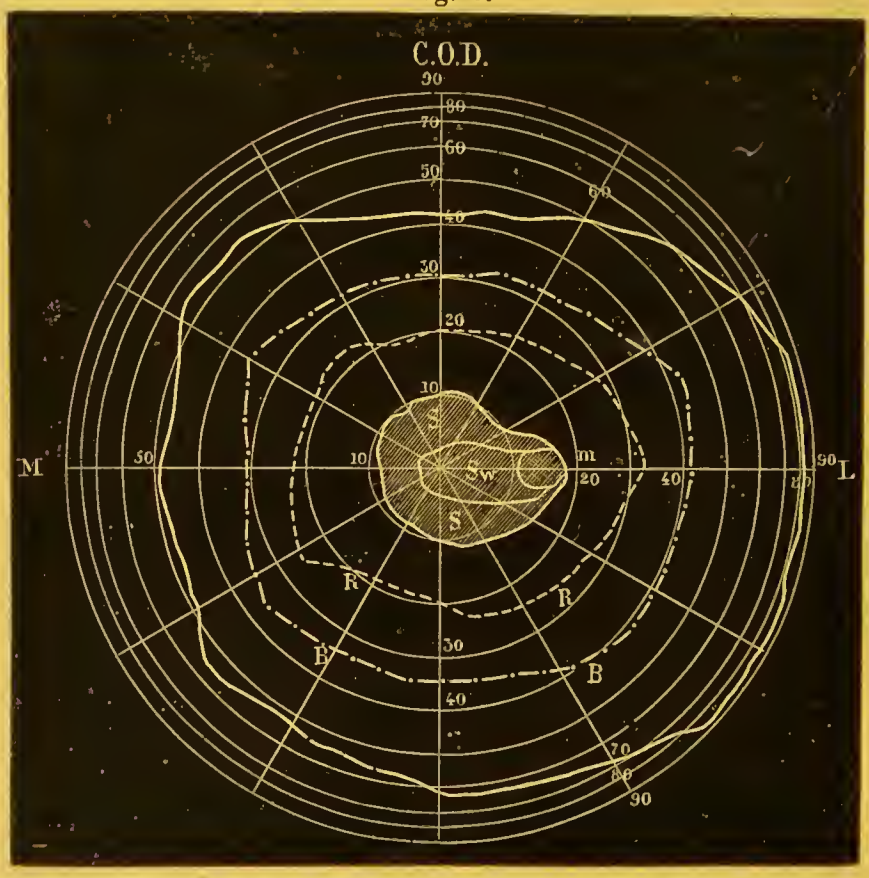

Fixirpunkt reicht, so dass Grün, welches in der Norm nur innerhalb dieses Bereiches percipirt wird, selbstverständlich ganz aus dem Gesichtsfeld herausfällt. Das linke Auge konnte nicht genauer geprüft werden, da Patient sich nicht wieder vorstellte.

9) [Amblyop. nicotiana-alcoholica.] Herr J., 38jähr. Maler, kommt 23./1. 1878 wegen einer seit 3 Monaten bestehenden,

---

[1]) Das Weiss erscheint innerhalb desselben grau; wenn es schwarz erscheint, nennen wir das Scotom ein absolutes.

langsam zunehmenden Schwachsichtigkeit. Raucht den ganzen Tag (6 Pfeifen und 6 Cigarren täglich), trinkt angeblich nur wenig, täglich für einen Groschen, giebt aber später zu, aus Kummer über Geschäftsverluste sich längere Zeit hindurch durch Alkohol betäubt zu haben. Die maculäre Hälfte der Papillen ist bds. bleich. Bds. G. F. und Farbengrenzen normal, die letzteren allerdings eher eng. S. c. $^1/_{16}$ rechts, $^1/_{40}$ links (CC: 12′ rechts, Finger 5 Fuss links). Beiderseits besteht ein centrales Scotom für Weiss und die drei Grundfarben.

Fig. 9.

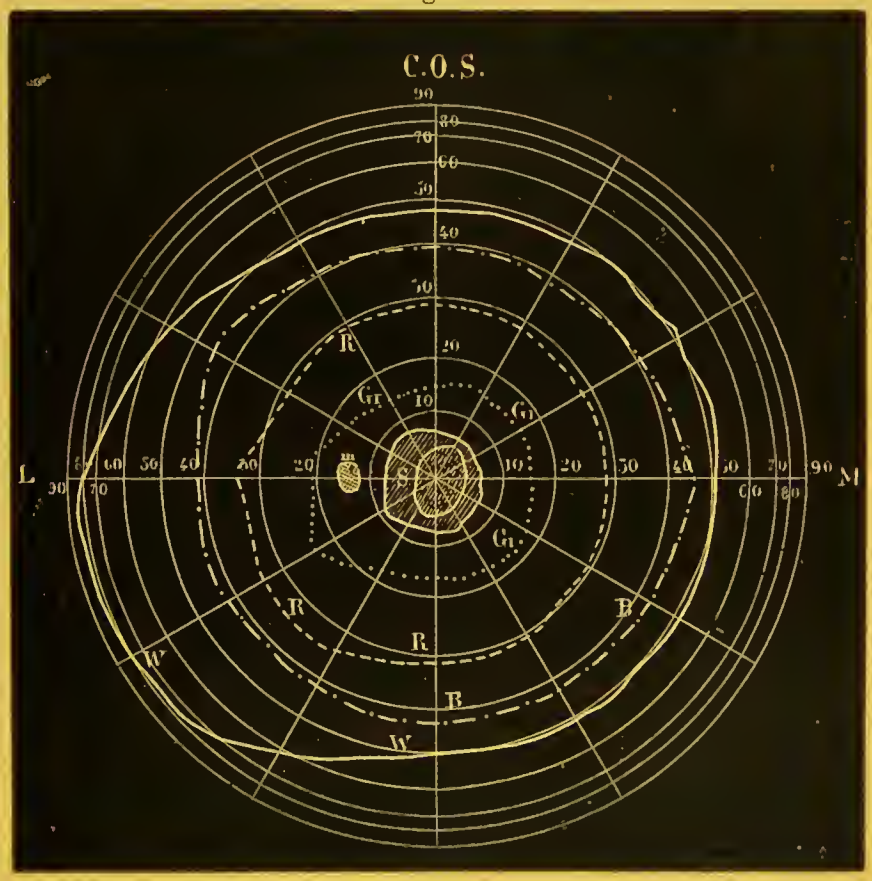

Abstinenz empfohlen. Besserung. 19./2. Sn LXX rechts, C links in 12′.

21./3. 1878. Rechts Sn L in 12′, Sn IV in 8″. Links Sn LXX: 12′, Sn V in 8″.

Das Scotom rechts ist wie zuvor: weiss erscheint darin grau, roth ganz dunkelbraun, fast geschwunden; grün wird in der medialen Hälfte desselben, bis an den Fixirpunkt heran, wieder erkannt. Umgeben ist das Scotom nach unten, innen und aussen von einer mehrere Winkelgrade breiten Zone leichter Undeutlichkeit.

Fig. 11.

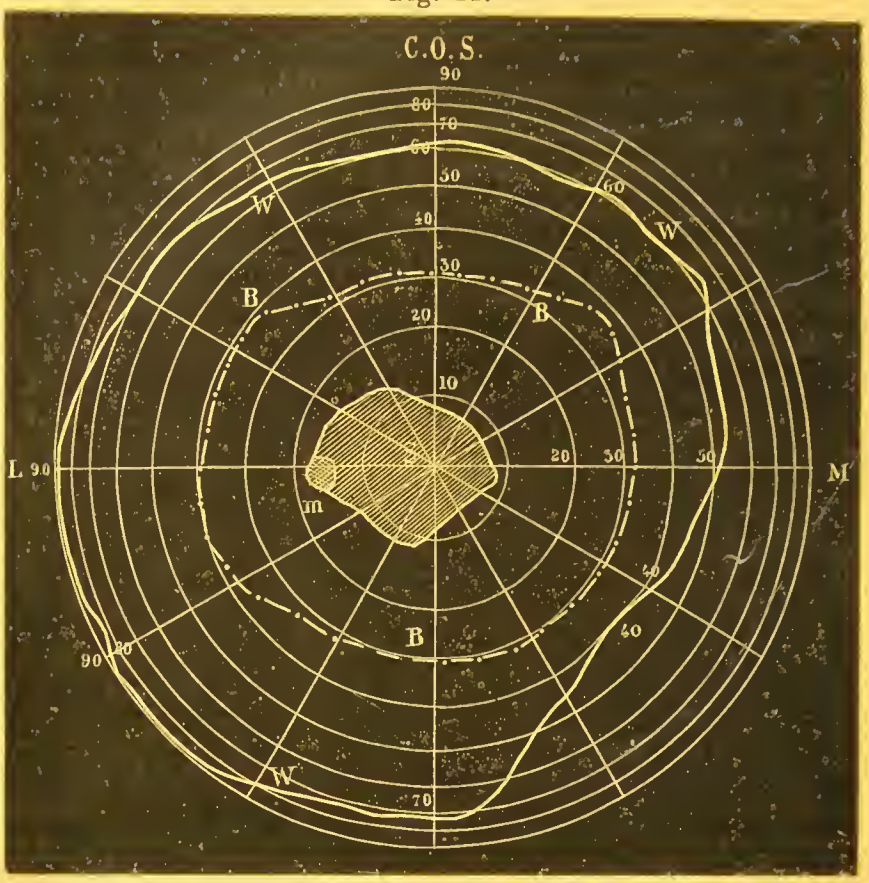
C.O.S.
90
80
70
60
50
40
30
20
10
W
W
B
B
B
L 90
M
m
20
30
50
60
40
40
90
80
W
70

Fig. 13.

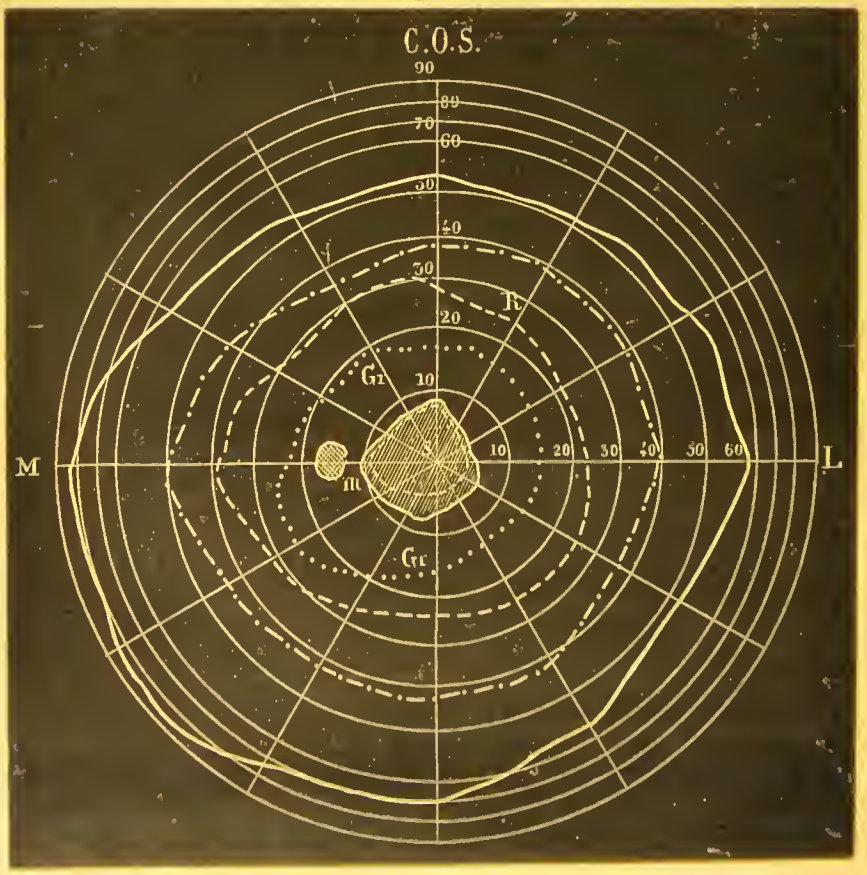
C.O.S.
90
80
70
60
50
40
30
20
10
R
Gr
Gr
M
L
m
10
20
30
40
50
60

Fig. 10.

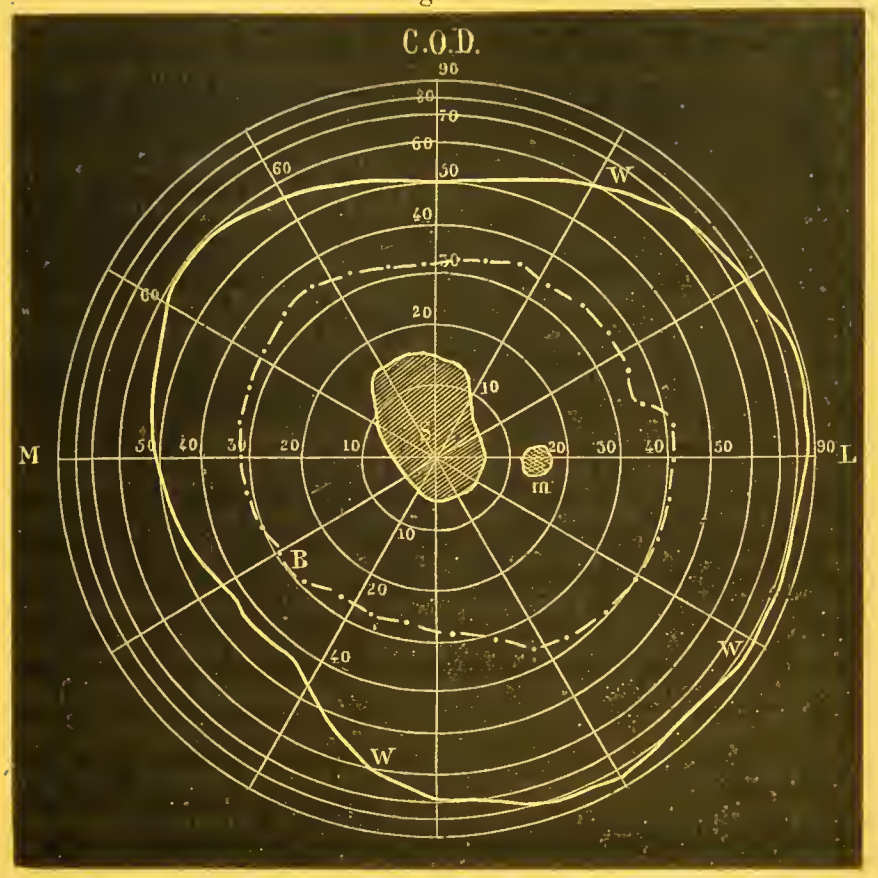
C.O.D.
90
80
70
60
50
40
30
20
10
M
L
W
B
m

Fig. 12.

C.O.D.
90
80
70
60
50
40
30
20
M
L
B
m
Gr
R
W

Links ist jetzt ein niedriges, vom Fixirpunkt zum Mariotte'schen Flock reichendes Scotom nachweisbar, innerhalb dessen weiss als grau, grün als schmutziggelb, roth als dunkelbraun, blau als dunkelblau erscheint.

10) [Amblyop. nicotiana-alcohol.] Herr Schuhmacher S., 37 Jahr alt, verbraucht täglich $^1/_4$ Pfd. Schnaps und $^1/_4$ Pfd. Tabak; sieht seit Kurzem schlecht.

15./6. 1877. Maculäre Hälfte der Papillen bleich. Bds. Sc. $^1/_{12}$ (CC: 15′). G. F. Grenzen intact. Abstinenz 28./6. Geringe Besserung. S. c. $^1/_6$ (C: 15′).

C. 11) [Amblyopia alcoholica.] Diepstmann D., 42 Jahr alt, kommt 29./12. 1877; hat bis 1872 geraucht; raucht jetzt höchstens 1 Pfeife täglich, trinkt aber täglich für $2^1/_2$ Groschen Schnaps. Beiderseits Papilla kaum verändert. S. c. $^1/_8$ rechts, $^1/_{16}$ links. G. F. und Farbengrenzen normal, die letzteren von maximaler Weite; kleines pericentrisches Scotom, worin Roth in grösserer, Grün in geringerer Ausdehnung fast verschwinden Blau und Weiss unverändert bleiben. (Fig. 9.) Das Scotom für Grün (in der Figur gestrichelt) hat einen maximalen Radius von etwa 5, das für Roth (in der Figur schraffirt) von 10 Graden. Das rechte Auge konnte nicht genauer geprüft werden, da Patient sich nicht wieder vorstellte.

12) [Amblyopia alcoholica.] Herr B., 47 Jahr alt, seit 3 Jahren Bauwächter mit Nachtdienst, trinkt Tag und Nacht, $^1/_2$ Liter Schnaps in 24 Stunden; raucht überhaupt nicht. Appetitmangel, Vergesslichkeit, kein Kopfschmerz. Urin normal. Sehstörung seit $^1/_4$ Jahr.

23./10. 1877. S. c. $^1/_{12}$ rechts, $^1/_{40}$ links. (CC : 15′ rechts, Finger 4′ links.) Beiderseits G. F.-Grenzen normal; beiderseits, bei weiter Grenze für Blau, vollständige Roth-Grün-Blindheit, offenbar bedingt durch das grosse Scotoma pericentricum. (Siehe Fig. 10 u. 11.). Abstinenz.

Nach 3 Wochen Bessorung. Rechts CC : 15′, links C : 15′. Jodkali.

14./12. 1877. Beiderseits XL : 15′; mit + 4 D Sn II in 10″. Nahezu vollständige Heilung binnen 8 Wochen; doch bleibt noch zur Zeit der Defect der Farbenperception: Roth wird für Graulich, Grün für Weisslich gehalten.

13) Der seit 4 Jahren pensionirte Schutzmann Th., 44 Jahr

alt, hat Jahre lang stark geraucht ohne Sehstörung; seit $^1/_2$ Jahr trinkt er täglich $^1/_4$ Litor Schnaps und sieht schlecht seit $^1/_4$ Jahr.

31./7. 1877. Maculäre Hälfte der Papilla beiderseits bleich. Rechts besteht, bei normalen Aussengrenzen für Weiss und die Grundfarben (sogar weiten für die letzteren!) ein grosses centrales Scotom für Weiss und für Roth. (S. Fig. 12. Die ausgezogene Grenzlinie umgiebt das Scotom für Weiss — S, die punktirte Grenzlinie das für Roth, — Sr.)

Abstinenz. 5./8. 1877 rechts S. c. $^1/_5$. Scotom geschwunden links S. c. $^1/_{12}$; Scotoma centrale für Roth. (S. Fig. 13, die ausgezogene Grenzlinie.) Die Besserung nimmt stetig zu.

12./8. 1877. Rechts besteht kein Scotom, links ist das Scotom für Roth bis zu der gestrichelten Grenzlinie geschrumpft, 11./9. bis zu der punktirten. Bald Heilung mit S = $^1/_2$. Febr. 1878 definitive Heilung constatirt mit S = 1, normalen Grenzen der Gesichtsfelder und der Farbenfelder. Keine Spur von Scotoma centrale vorhanden, aber die maculäre Hälfte der Papillen etwas bleich.

D. 14) [Scot. pericentr. absolut. — e neuritide retrobulb.?]

Herr W., 45 Jahre alt, leidet seit $^1/_2$ Jahr an Sehstörung, trinkt nicht und kann als Arbeiter in einer Holzfabrik gar nicht rauchen. 26./8. 1877. Papilla optica beiderseits sehr bleich. Netzhautarterien eng, links Art. temp. infer. retin. fadenförmig. S. c. $^1/_{12}$ rechts, $^1/_{20}$ links. G. F.-Grenzen beiderseits normal für Weiss, ferner für Blau und Roth, während Grün überhaupt gelblich erscheint.

Beiderseits Scotoma absolutum, rechts rundlich und pericentral, von nur ca. 5^0 Radius; links ovalär und mehr paracentral, den Fixirpunkt und den Mariotte'schen Fleck einschliessend, umgeben von einem Halbring undeutlicher Perception, besonders oberhalb und medianwärts vom Fixirpunkt. Heurteloup's, Sublimat.

4./9. 1877. Besserung. Beiderseits S. c. = $^1/_8$. Beidorseits besteht jetzt, ähnlich wie bei der Tabaksamblyopie, ein Scotom, das vom Fixirpunkt zum Mariotte'schen Fleck reicht und innerhalb dessen Weiss als Grau erscheint und Roth, sowie Blau nicht erkannt werdon, nur ist links das Scotom für Blau etwas kleiner als das für Roth.

30./9. 1877. Rechts Sn LXX : 15′
Links C : 15′ } + 6 D Sn $2^1/_2$ in 5″.

Rechts besteht ein kleines paracentrales Scotom neben dem Mariotto'schen Fleck, das nicht ganz bis zum Fixirpunkt reicht und innerhalb dessen Weiss als Grau erscheint. Links ist das Scotom etwas grösser, schliesst auch den Fixirpunkt mit ein; innerhalb desselben erscheint auch Roth als Dunkelgrau. Blau wird beiderseits richtig percipirt, Grün aber als Dunkelgelb oder Gelbgrün angegeben.

Febr. 1878 Heilung. Scotom geschwunden. S. c. beiderseits $^1/_3$, sodass Sn $1^1/_2$ mit Convexgläsern gelesen wird. G. F.-Grenzen normal, Farbengrenzen normal.

Es ist die bemerkenswerthe Thatsache zu erwähnen, dass während der Spiegelbefund sich nicht geändert hat, beiderseits die Papillen bleich und die Arterien eng geblieben) die vollständig verloren gewesene Perception von Grün zu normaler Ausdehnung sich wiederhergestellt hat.

15) [Scotoma centr. — e neuritide?] Herr P., Brauer, 32 Jahr alt, kommt 20./9. 1877 wegen einer seit 14 Tagen bestehenden Amblyopie. Kräftiger Mann, trinkt täglich 6 Seidel Bier und raucht 1 Cigarre.

S. c. $^1/_{40}$ rechts, $^1/_{30}$ links. Auf dem schlechteren Auge G. F.- und Farbengrenzen normal, aber Scotoma pericentrale von 3—6° Radius, innerhalb dessen Weiss als Grau erscheint und Grün fehlt. Maculäre Hälfte der Papilla bleich, links stärker. Bald Exitus letalis.

16) [Scotoma centrale.] Oswald N., 36 Jahr alt, kommt 26./5. 1877 wegen einer seit 6 Wochen bestehenden Amblyopie. Missbrauch von Tabak oder Alkohol ist nicht nachweisbar. Maculäre Hälfte der Papilla beiderseits bleich. S. c. $^1/_{14}$ rechts, $^1/_7$ links. Beiderseits grosses pericentrales Farbenscotom von mehr als 10° Radius für Roth und Blau. Wegen der Ausdehnung des Scotoms fehlt die Grünempfindung vollständig. Grüne Papierstückchen werden für chocoladenfarbig ausgegeben. Die Aussengrenzen für Roth und Blau sind relativ weit, die für Weiss normal. Nach vier Wochen ziemlich vollständige Heilung.

17) [Scotoma centrale.] Der 37jährige Herr H. zeigte beiderseits Sehstörung, besonders rechts, ohne Spiegelbefund; rechts C : 15′, links L : 15′. Rechts Scotoma centrale von annähernd rundlicher Form, 10—20° vom Fixirpunkt weit reichend.

III.

Welche Schlüsse lassen sich aus den mitgetheilten Fällen sowie aus dem in der Literatur niedergelegten sicheren Beobachtungsmaterial ableiten? Zunächst möchte ich hervorheben, dass unter ca. 2500 Patienten 13 Fälle von Intoxicationsamblyopie mit centralem Scotom, d. h. ungefähr $^1/_2$ Proc., vermerkt wurden; unter 22,500 Patienten meiner Klinik hatte mein Assistent Dr. Pufahl 112 Fälle, d. i. genau 0,6 Procent, notirt gefunden.

Giebt es eine Tabaksamblyopie? Diese Frage muss unbedingt bejaht werden. Das einzig entscheidende Experiment ist, da Versuche an Thieren mit chronischer Nicotinvergiftung weder bekannt sind, noch auch aussichtsvoll sein möchten, die Heilung durch blosse Abstinenz, von der schon die älteren Autoren Mackenzie und Sichel, dann Hutchinson, Nettleship, Förster und ich selbst überzeugende Beispiele anzuführen haben. Namentlich möchte ich auf die Thatsache aufmerksam machen, dass, wenn bei einem übermässigen Raucher centrische Amblyopie Wochen oder Monate lang bestanden und stetig, wiewohl langsam, zugenommen, mitunter schon wenige Tage nach dem Beginn der Abstinenz eine gewisse mässige Besserung der Sehkraft, namentlich auf dem schlechteren Auge, deutlich hervortritt, — während allerdings die vollständige oder nahezu vollständige Heilung längere Zeit, mindestens etliche Wochen, in Anspruch zu nehmen pflegt. Bei den anscheinend verwandten Formen eines chronischen Scotoma centrale mit normaler Gesichtsfeldperipherie und fast normalem Spiegelbefund ohne Intoxication, d. h. aus unbekannter Ursache, beobachtet man öfters selbst nach energisch ableitender Therapie einen weit hartnäckigeren Bestand der Sehstörung. Dazu kommt ferner, dass bei fortgesetztem Tabaksmissbranch eine höchst characteristische, immer doppelseitige Sehstörung sich entwickelt, während die Papilla optica anfangs normal erscheint, später in der maculären Hälfte eine leichte Verfärbung darbietet. Förster's Beschreibung ist vollkommen richtig, nur scheint sie mir nicht ganz umfassend zu sein. Die Ursache der Sehstörung ist für jedes Auge ein scharf abgrenzbares paracentrisches Scotom, das den Fixirpunkt

einschliesst und von hier als liegendes Oval gegen oder über den Mariotte'schen Fleck hinaus reicht. Diese typische Lagerung und Form des Scotoms scheint in allen Fällen vorhanden zu sein. Wenn es mir bei den sechs sicheren Fällen reiner Tabaksamblyopie ein Mal nicht gelang, das Scotom an der Tafel zu umschreiben, so muss man berücksichtigen, dass zu dieser Prüfung von Seiten des Arztes wie des Patienten eine ungewöhnliche Geduld und Aufmerksamkeit erforderlich ist, die wenigstens bei dem Patienten nicht immer von vornherein vorhanden ist. Jener Fall war ein ziemlich leichter, mit geringer Amblyopie, die sich rasch besserte und bald geschwunden war. In dem typischen Scotom, dessen Grenze immer scharf angegeben wird, erscheint auf dunklem Grunde ein weisses Papierstückchen grau, während ein rothes gar nicht oder ganz dunkel percipirt wird, wie Förster richtig gefunden. Ich möchte diese Angabe dahin erweitern, dass innerhalb des Scotoms in ausgesprochenen Fällen noch Grün[1]) und in hochgradigen schliesslich auch Blau fehlt. Grün erscheint als mattes Grau, Blau wie Blassblau und undeutlich oder auch schwärzlich. Mitunter ist das Scotom für Weiss kleiner als das für Roth-Grün; das Scotom für Blau wurde in 6 Fällen 3 Mal, jedesmal nur an einem Auge, an demjenigen, welches die stärkere Amblyopie zeigte, gefunden und war 2 Mal kleiner als das Scotom für Roth-Grün, so dass es innerhalb des letzteren als eine Insel erscheint. In dem einen der 6 Fälle wurde bei späterer Nachprüfung auf beiden Augen ein Scotom für Blau entdeckt, das aber kleiner war als das für die beiden anderen Farben oder für Weiss.

Das normale Farbenfeld für Grün stellt bei unserer Prüfungsmethode eine pericentrische Fläche von 12—15° oder selbst 20° dar. Indem das Tabaks-Scotom vom Fixirpunkt nach dem Mariotte'schen Fleck hin in grösserer Ausdehnung auftritt, schneidet es aus jener kreisförmigen Fläche einen unregelmässigen Sector heraus und verwandelt die erstere in eine halbmondförmige Figur, welche medianwärts vom Fixir-

[1]) Wahrscheinlich würde Grün immer fehlen, wo Roth fehlt, wenn die subjective Helligkeit der Probeobjecte identisch wäre: doch lässt sich dies Postulat nicht erfüllen. Das von uns fast ausschliesslich benutzte Grün ist eher als hell zu bezeichnen.

punkt liegt und denselben oben wie unten mit ihren Hörnern umgreift. Ein Mal fehlte auf einem Auge die Grünempfindung fast völlig. Häufiger werden wir die Eclipsirung des grünempfindenden Feldes bei der Alkoholamblyopie vorfinden. Die Grenzen der Felder für Roth und Blau pflegen ebensowenig wie die Grenze für Weiss, d. h. die periphere Grenze der Lichtempfindung, gestört zu werden. Allerdings waren in einigen Fällen — innerhalb der physiologischen Grenzen — die Ausdehnung der drei Farbenfelder eher als eng zu bezeichnen. Das Scotom ist für Weiss immer nur ein relatives, niemals ein absolutes; innerhalb seines Bereiches wird das hell beleuchtete weisse Papierstückchen wohl grau und undeutlich, verschwindet aber nicht vollständig. Somit ist selbstverständlich, dass die Prüfung der centralen Sehschärfe immer nur einen mittleren Grad der Sehstörung ergiebt. S sinkt auf $^1/_3$, $^1/_6$, $^1/_{25}$ des Normalen, ja selbst bis $^1/_{30}$.[1]) Entweder ist die Sehkraft beider Augen gleich oder die Amblyopie des einen ist stärker, selbst noch einmal so stark als die des anderen. Die Fähigkeit, feinere Schriftproben zu lesen, hört gewöhnlich auf; mitunter werden mittlere und gröbere nicht mehr entziffert; immer aber schlimmsten Falles noch die Zahl der Finger auf 5—6 Fuss central erkannt.

Hirschler (l. c.) und Schön (l. c.) neigen zu der Annahme, dass die centrale Sehstörung lediglich auf ungewöhnlicher Ermüdbarkeit beruhe. Dies ist nicht richtig. Wenn man den Patienten ein sehr kleines Gesichtsobject auf schwarzer Tafel fixiren lässt und mit hin und her bewegten kleinen weissen oder farbigen Quadraten prüft, so kann man Ermüdungsscotome von so characteristischer Lage und Ausdehnung nicht erzeugen. Das Scotom ist allerdings ein relatives, so dass man bei verschiedenen Versuchsbedingungen, namentlich mit verschieden grossen Objecten, eine etwas verschiedene Grenzlinie erhalten kann; aber es ist doch ein fixes, so dass man zu einem bestimmten Zeitpunkt mit denselben Gesichtsobjecten auch bei drei Mal wiederholter Prüfung die-

[1]) Ob die gefundene Sehschärfe im Einzelfalle mit der amblyopischen Fovea oder mit einer normalen paracentrischen Netzhautpartie gewonnen wird, ist nicht immer sehr leicht zu entscheiden. Die letztere Annahme ist wahrscheinlicher.

selbe[1]) Grenze und nach kurzer Zeit, nach wenigen Tagen, eine sehr ähnliche Grenze bekommt.

Fassen wir alle diese Kriterien zusammen, so erscheint es nicht gewagt, zu behaupten, dass eine derartige Functionsstörung lediglich bei der Tabaksamblyopie vorkommt. Allerdings giebt es centrische Amblyopien ohne Gesichtsfeldbeschränkung (s. Fall 14), wo in einer gewissen Periode des Uebels das Scotom dem nicotianischen sehr ähnlich sein kann, aber doch, in der Entwickelungsperiode, einmal durch die mehr pericentrische Form (für das eine Auge) und durch seinen absoluten Character sich wesentlich unterscheidet.

Eine grosse Verwandtschaft zeigt auf den ersten Blick die chronische Alkoholamblyopie.[2]). Auch hier handelt es sich, unter dem Einfluss einer chronischen Intoxication, um allmähliche Entwickelung einer mässigen Sehstörung auf beiden Augen (S $^1/_3$ bis $^1/_{20}$, selbst $^1/_{40}$) durch centrisches Scotom bei freiem Gesichtsfeld und unbedeutendem Spiegelbefund, wobei die Papilla optica anfangs normal erscheint, später besonders in der maculären Hälfte sich zu verfärben beginnt. Aber das Scotom ist in den typischen Fällen der Alkoholamblyopie pericentrisch, wiewohl der Fixirpunkt nicht gerade das mathematische Centrum der Undeutlichkeit darstellt und die Begrenzung der letzteren ebensowohl rundlich wie leicht polyedrisch oder selbst längs-oval gefunden wird, jedenfalls aber nicht, wie bei der Tabaksamblyopie, queroval vom Fixirpunkt gegen den Mariotte'schen Fleck zu. Der letztere bleibt gewöhnlich von dem Scotom durch ein normales Intervall geschieden, kann aber bei grösserem centrifugalem Wachsthum des Scotoms von demselben umflossen werden. Der Radius des Scotoms beträgt vom Fixirpunkt ab 5—10° oder selbst 15—20° und ist nicht nach

---

[1]) Soweit man überhaupt bei Prüfung von Patienten der physikalischen Genauigkeit sich annähern kann. Wir verzichten auf Mundbretter und ähnliche Mittel zur vollständigen Fixirung des Kopfes und müssen auch kleine Schwankungen der Fixationslinie mit in Kauf nehmen. Wenn einmal Abweichungen von 1, 2 oder selbst 3 Winkelgraden in Lage und Begrenzung des Scotoms bei der Controlprüfung gefunden werden, so wissen wir, worauf das zu beziehen ist.

[2]) Es giebt eine acute sehr hochgradige Alkoholamblyopie, die nach plötzlichem colossalem Alkoholmissbrauch eintritt und bei Abstinenz rasch wieder verschwindet, wie Leber l. c. richtig hervorhebt.

allen Richtungen ganz gleich gross. Innerhalb des Scotoms schwinden Roth und Grün oder werden ganz undeutlich, während, wenigstens in den bisher genau geprüften Fällen, Blau richtig percipirt wurde; Weiss kann als Grau erscheinen. Bei grösserer Ausdehnung dieses Centralscotoms — bis gegen 20° vom Fixirpunkt — fallen natürlich die Farbenfelder für Roth und Grün vollständig aus, da sie in der Norm jenen Rayon einnehmen. Es entsteht vollständige Roth- und Grünblindheit, wenigstens für die Prüfung mit kleinen farbigen Papierquadraten bei gewöhnlicher Tagesbeleuchtung, was ich bei reiner Tabaksamblyopie bisher nicht beobachtet habe.

Die Empfindung dieser beiden Farben (Roth und Grün) kann auch nach nahezu vollständiger Heilung der Amblyopie noch ziemlich defect bleiben, während die Perception des Blau während des ganzen Verlaufs der Erkrankung intact ist.

Von drei characteristischen Fällen reiner Tabaksamblyopie wurden zwei, und noch dazu hochgradige, binnen zwei Monaten durch Abstinenz nahezu vollständig geheilt; der dritte entzog sich der Beobachtung, sehr wahrscheinlich, weil er den Rath der Nüchternheit missbilligte.

Wie der Missbrauch von Tabak und Alkohol nicht gar so selten gemeinschaftlich an demselben Individuum vorkommt, so scheint es auch Intoxicationsamblyopien zu geben, wo das centrische Scotom eine Mischform aus den beiden geschilderten Typen darstellt. In einem Falle ist ein grösseres pericentrisches Farbenscotom für Roth und Grün vom Character der Schnapsamblyopie vorhanden und darin liegt inselförmig ein kleineres, mehr paracentrisches Scotom für Weiss, das vom Fixirpunkt nach dem Mariotte'schen Fleck ovalär sich erstreckt und den Habitus der Tabaksamblyopie darstellt. In einem anderen Falle ist das Scotom wohl ein horizontales Oval, aber es erstreckt sich medianwärts weiter, als bei typischer Tabaksamblyopie. In einem dritten Falle ist auf dem einen Auge ein typisches Tabaksscotom vorhanden, auf dem anderen eine sectorenförmige Undeutlichkeit im äusseren unteren Quadranten des Gesichtsfeldes, welche vom Fixirpunkt etwa 10, 15, 18° weit reicht. In den Fällen dieser Kategorie war Missbrauch des Tabaks und des Alkohols nachweisbar. Es ist Geschmackssache, worauf man grössern Werth legen will. In England pflegt man in solchen

Fällen (allerdings haben wir in den Krankengeschichten keine Scotomzeichnung) den Tabak allein anzuschuldigen; es wird hervorgehoben, dass bei Abstinenz von Tabak und Weitergebrauch des Alkohol die Amblyopie zu heilen pflege. Ich glaube, dass solche Experimente nur unter Clausur entscheidende Resultate liefern, wozu ich keine Gelegenheit gehabt, und finde, dass unsere Patienten Missbrauch des Tabak leichter als den des Alkohol eingestehen. Ich habe mich begnügt, für diese Mischformen, welche am ehesten den Namen der Intoxicationsamblyopie zu verdienen scheinen, den Befund und die ungefähre Dosis der toxischen Substanzen anzugeben, um es dem eigenen Urtheil eines Jeden von Ihnen zu überlassen, ob er im einzelnen Falle mehr den Tabak oder den Alkohol oder beide als Noxe betrachten will.[1])

Endlich giebt es noch Fälle von relativ gutartigem Scotoma mit normalem Gesichtsfeld und fast normalem Spiegelbefund, wo chronische Intoxication nicht mit Sicherheit nachgewiesen ist. In manchen Fällen liegt der Verdacht einer retrobulbären Neuritis optica vor; in einem Falle erfolgte ziemlich rasch der Exitus letalis, doch konnte ich von der weiteren Krankengeschichte, vollends vom Sectionsbefund, nichts in Erfahrung bringen.

Alle vier Kategorien von Fällen der Amblyopia centrica[2]), die nicotiana, alcoholica, mixta, simplex, kommen ausschliesslich bei Männern vor und zwar bei nicht ganz jungen. (Dass diese Prüfung der gestörten Nervenfunction nur bei Männern angestellt ist, scheint nach meiner Ansicht eine weitere Gewähr für die relative Verlässlichkeit der Resultate zu liefern.) Die Tabaksamblyopie ist häufiger als die Schnapsamblyopie, auch wenn wir nur die typischen Fälle berücksichtigen und die Mischformen, als weiterer Aufklärung bedürftig, für diese Betrachtung noch ausser Acht lassen.

---

[1]) Von höchstem Interesse ist, dass Jodko auch bei der durch Chininintoxication (110 Gran binnen 7 Tagen) bedingten Amblyopie beiderseits ohne Spiegelbefund centrale Scotome von 7° Rayon in verticaler, 12° in horizontaler Richtung wahrgenommen. Heilung im Laufe von zwei Wochen. Vgl. Centralbl. f. Augenheilk., März 1878.

[2]) Gewöhnlich sagt man Amblyopia centralis. Dieser Name könnte aber irrthümlich auf einen Sitz im Hirn-Centrum bezogen werden.

Dass die Tabaksamblyopie, welcher wir durch vergleichende Zusammenstellung mit den verwandten Formen ihren richtigen Platz im nosologischen System zuertheilt, zur Amaurose führen könne, halte ich für unerwiesen. Die amaurotischen Erkrankungen haben einen ganz anderen Anfang und eine völlig verschiedene Verlaufsweise. Schon vom ersten Beginn an, wenn die Patienten noch feinste Schrift lesen und der Spiegelbefund völlig normal ist, findet man bei aufmerksamer Prüfung Einschränkung des Gesichtsfeldes, besonders von aussen her, sowie namentlich concentrische Einengung der Farbenfelder.[1]) Die Gesichtsfeldbeschränkung von der Peripherie her nimmt zu, während erst Grün, dann Roth, endlich auch Blau aus dem Gesichtsfeld herausfällt. Wenn dem wesentlich eingeschränkten Gesichtsfeld nur ein excentrischer Rest von Blauempfindung übrig geblieben, kann die centrale Sehschärfe noch $^1/_4$ betragen, d. h. zum Lesen gewöhnlicher Druckschrift ausreichen, also grösser sein als bei den meisten Fällen von Intoxicationsamblyopie zur Zeit, wo sie in ärztliche Behandlung zu treten für nothwendig erachten.[2]) Wohl nie ist ein scharf abgegrenztes Centralscotom bei progressiver Amaurose vorhanden, nie ein länger als 3—6 Monate dauernder Stillstand,[3]) niemals eine Besserung.

[1]) Das Auftreten von Farbenblindheit neben Amblyopie ohne Befund ist keineswegs ein Zeichen beginnender Amaurose. (Leber, f. Ophth. XV, 3, 45.) Entscheidend ist nach meiner Ansicht die Art der Farbenstörung, namentlich ihre Vertheilung im Gesichtsfeld. Bei gutartiger Amblyopie wird das Feld des Grün (selten des Roth) vom Scotom überfluthet; bei der gewöhnlichen Form der Amaurose werden alle drei Felder (Grün, Roth, Blau) von der Peripherie her eingeengt und schliesslich auf Null reducirt.

[2]) Zur Erläuterung mögen die folgenden Fälle dienen: a. Tabes bei einem 42jähr. Mann, Myosis excessiva. Bds. mit + $^1/_{30}$ Sn $1^1/_2$ in 10″. G. F. reicht beiderseits nach aussen nur bis 55°! Die drei Farbengrenzen nach oben, f. das rechte Auge, nur bis 10°! Papilla normal. b. Tabes bei einem 40jähr. Mann, S = $^1/_2$ bis $^1/_3$ bds., hochgradige. G. F. beschr. besonders von innen unten, bds. Grünblindheit, links hat das rothe Farbenfeld 3°, das blaue 4—10° Radius. Papilla bds. bleich. Nach drei Monaten absolute Amaurose. c. Idiopathische Sehnervenatrophie bei einem 50jähr. Mann. S = $^1/_4$ bds. Roth-Grünblindheit. Das Farbenfeld für Blau excentrisch nach unten.

[3]) Man muss, was allerdings im concreten Fall schwierig sein kann, von den genuinen Atrophien die neuritischen abgrenzen.

Gewöhnlich kann man im Laufe einiger Monate die bedeutende Zunahme der Gesichtsfeldbeschränkung constatiren. Es ist zwar behauptet, aber niemals bewiesen, dass durch Tabaksmissbrauch progressive Sehnervenatrophie bedingt wird. Von dieser traurigen Erkrankung werden nach meiner positiven Erfahrung auch Nichtraucher befallen und, wiewohl selten, auch Frauen. Ja, eine besondere, an sich seltene Form der Sehnervenatrophie, auf welche Prof. Schweigger aufmerksam gemacht hat, mit Beschränkung des Gesichtsfeldes auf ein Minimum von 5—8° Rayon um den Fixirpunkt bei guter centraler Sehschärfe, normaler Farbenperception in dem so verengten Gesichtsfeld, scheint mir relativ häufiger bei Frauen vorzukommen. Nie habe ich einen Fall von chronischer Nicotinvergiftung in Amaurose übergehen sehen. Bei einem 52jährigen Weichensteller von auswärts, der seit sechs Jahren an Amblyopie litt, Tag und Nacht den stärksten Tabak aus der Pfeife zu rauchen pflegte und die deutlichsten Zeichen der chronischen Nicotinvergiftung (gelbes Colorit, Appetitlosigkeit, Muskelschwäche) zeigte, fand ich beiderseits die maculäre Hälfte der Papilla optica bleich, S. c. = $^1/_{50}$ bis $^1/_{60}$, G. F.-Grenzen völlig normal (Innen 60°, Aussen 85° etc.), Grünempfindung aufgehoben, Roth und Blau richtig percipirt, Scotom wegen Indocilität nicht abzugrenzen, doch bei der hochgradigen Amblyopie mit Sicherheit anzunehmen. Niemals kommt nach sechsjähriger Dauer einer progressiven amaurotischen Erkrankung ein solcher Stand der Functionen vor.

Ueberhaupt pflegen die scotomatösen Amblyopien entweder zu heilen und zum Theil so rasch, dass ich eine Form von kaum mehrtägiger Dauer als Scotoma fugax bezeichnen möchte, oder stationär zu bleiben, ohne sich centrifugal auszubreiten.

Der ausserordentlich seltene Fall eines Scotoma centrale progressivum, den ich beobachtet, hatte einen ganz anderen Verlauf, als die progressive Amaurose.

Der 53jähr. Schutzmann P. aus Berlin kommt 19./6. 1875 in Behandlung. Kräftig gebauter Mann mit blassgelbem Colorit und Kopfschmerzen, mit mässigem Genuss von Alkohol und Tabak, sieht seit 6 Wochen schlechter. Bds. Sn C : 15′, + $^1/_{20}$ Sn V in 10′, + $^1/_{10}$ Sn $3^1/_2$ mühsam in 8″. Scotoma centrale (Undeut-

lichkeit), nicht ganz scharf abzugrenzen. G. F.-Peripherie normal (Aussen 80°, Innen 60° etc.), ebense Farbengrenzen für Blau, Reth, Grün. Papilla grauröthlich. Abstinenz, K. J., Heurteloup's. S nahm langsam ab.

23./9. + $^1/_{10}$ Rechts Sn V in 8′, Links mühsam. Die Papillen nehmen eine bläulich-weisse Färbung an, besonders in der maculären Hälfte.

18./1. 1876. Mit + $^1/_{10}$ Rechts Sn XI in 7—8″, Links XX mangelhaft. Rechts Finger 10′, Links Finger 5′. G. F.-Grenzen bds. nermal, ebenso die Grenze für Blau und Roth; Grün fehlt völlig. Gresses Scetoma pericentrale, Links von 10—15° Radius, Rechts ven 5—8° Radius.

31./3. 1876. Papilla beiderseits ven atrephischem Aussehen. Bds. Finger 6′, + $^1/_6$ Buchstaben von Sn XX. Scetema centrale bds. grösser, Links 15—20°, Rechts 10—12°. Grün fehlt, Grenzen für Reth und Blau wie zuver. Periphere Grenze des G. F. vielleicht eine Spur eingeengt. (Nach Aussen Rechts 75°, Links 70° statt 80° zum Beginn.) Kopfschmerzen, Mattigkeit, Appetitmangel. Mai 1876 † unter Hirnsymptemen.

Wir sehen also aus cerebraler Ursache bds. ein pericentrales Scotom (S. c. $^1/_6$) bei normaler G. F.-Peripherie entstehen und binnen Jahresfrist bis auf 20° Radius wachsen (S. c. $^1/_{30}$), das Grün aus dem G. F. eclipsiren, ohne dass trotz des atrophischen Aussehens der Papillen die G. F.-Peripherie erheblich leidet.

Ueber das Wesen der Nicotinamblyopie kann man verschiedene Annahmen machen; eine primäre Wirkung entweder auf die Nervenelemente oder auf die Blutgefässe vermuthen. Nicotin contrahirt die glatten Muskelfasern und verengt die kleineren Blutgefässe. Die Gegend des Tabakscotoms — vom Fixirpunkt zum blinden Fleck — wird von 1—2 sehr feinen Arterienästchen versorgt (Art. median. ret.). Bei gleichem Contractionsgrade werden sehr feine Arterien eher zur Ischämie ihres Gebietes Anlass geben. Wenn die vorübergehende Ischämie sich häufig wiederholt, können schliesslich dauernde Störungen bewirkt werden. Legt man die Gesichtsfeldzeichnungen beider Augen eines Tabaks-Amblyopen so aufeinander, dass die beiden Fixirpunkte, die verticalen und die horizontalen Trennungslinien aufeinander fallen, so gelangen die paracentrischen Scotome nicht zur Deckung.

Sie betreffen Theile des Gesichtsfeldes beider Augen, die in geometrischem Sinne symmetrisch, aber nicht congruent sind; die nach der Nomenclatur der Netzhautphysiologie nicht als correspondirend oder identisch zu bezeichnen sind, wiewohl natürlich die Anatomie der den Scotomen entsprechenden Netzhautpartien [1]) (zwischen Sehnerv und Fovea inclusive) eine identische ist. Das möchte ich mit Förster gegenüber den irrigen Angaben von Dornblüth nachdrücklich betonen. Daraus folgt aber mit grosser Wahrscheinlichkeit, dass der Sitz des Leidens nicht in der Centralregion des Sehnorgans, sondern in der Peripherie (sei es in den Sehnerven, wie Förster annimmt, sei es in den anatomisch gleich formirten Theilen der beiden Netzhäute, wie ich vermuthe) zu suchen ist.

Aber ich lege auf diese Hypothesen keinen Werth und wende mich schliesslich zu der wichtigen Frage nach den quantitativen Verhältnissen des Tabaks-Verbrauches und Missbrauches.

Das deutsche Reich importirt jährlich	1,020,000	Ctr.	Tabak
erzeugt „	560,000	„	„
Summa	1,580,000	Ctr.	
exportirt davon	225,000	„	
Rest	1,355,000	Ctr.	

Allerdings wird nicht der ganze Rest in Deutschland consumirt, da ein Theil, dessen Höhe nicht anzugeben, ohne Declaration wieder exportirt wird. Wir können schätzungsweise vermuthen, dass die deutsche Nation von 42,000,000 Seelen jährlich etwa 1,000,000 bis 1,200,000 Ctr. Tabak verbraucht oder 2,4 bis 3 Pfd. für den Kopf, während in Grossbritannien 1,2 Pfd., in Frankreich wie in Oesterreich 1,7 bis 1,8 Pfd. auf den Kopf der Bevölkerung kommt. Rechnen wir die erwachsenen Männer erst vom 20. Jahre ab, so bilden dieselben fast ein Drittel der Bevölkerung. Somit käme in Deutschland etwa $7^1/_2$ bis 10 Pfd. Tabak jährlich auf den erwachsenen Mann, und, da die nichtrauchenden Männer bei uns eine kleine Minorität darstellen, so können

[1]) Wenn Förster die hemiopischen Gesichtsfelddefecte symmetrische nennt, so trägt er der geometrischen Bedeutung dieses Wortes keine Rechnung; congruent oder correspondirend scheint mir die unzweideutige Bezeichnung dafür zu sein.

immerhin im Durchschnitt an 10—12 Pfd. Tabak jährlich auf jeden rauchenden Deutschen kommen.

J. Sichel, d. V., welcher nach Mackenzie mit zuerst die Tabaksamblyopie studirt hat, behauptet, dass wenige Menschen mehr als 20 Grm. Tabak pro Tag vertragen können, d. h. im Jahre $14^1/_2$ Pfd. Somit ist der rauchende Theil der deutschen Nation der Maximaldosis Sichel's schon einigermaassen nahe gekommen.

Ein halbes Dutzend Cigarren pro Tag scheint uns keine übertriebene Dosis.[1]) Es macht dies im Jahr etwa 2100 Cigarren, oder, da das Hundert gewöhnlicher Cigarren, nach einigen Wägungen, die ich vorgenommen, 500—750 Grm.[2]) wiegt, mindestens 21 Pfd. Tabak, also 50% über Sichel's Maximaldosis. In Hutchinson's vortrefflicher Arbeit (Ophth. Hosp. Rep. VIII, 2, 458) heisst es: „Schlechter Tabak (Shag tobacco) war gewöhnlich gebraucht worden und gewöhnlich mehr als 15 Grm. pro Tag." Einzelne von meinen Patienten mit Tabaksamblyopie verbrauchten jährlich nahezu 1 Ctr. Tabak. Dies dürfte vielleicht für jeden Menschen zu viel sein. Allerdings kommt ja viel auf die Art der Einverleibung, besonders auf die Modalität des Rauchens und vor Allem auf den Nicotingehalt des Tabaks an. Nach Orfila enthält der Tabak aus der Havana 2, der aus Maryland 2,3, der aus Virginien 6,9, der aus dem Elsass 3,2, der aus dem Departement du Nord 6,6 Procente Nicotin. Die Anwesenheit des Nicotin im Tabaksrauch darf wohl nicht bezweifelt werden. Wahrscheinlich spielen aber auch andere Stoffe und Factoren eine wichtige Rolle bei den pathologischen Folgen des Tabaksgenusses.

Aber offenbar ist die Individualität hier von besonderer Bedeutung. Viele Männer, die den ganzen Tag rauchen, werden überhaupt nicht von chronischer Intoxicationsamblyopie befallen, die anderen doch meistens erst nach längerem Abusus. Einer der von mir beobachteten Amblyopen verbrauchte nur etwa 20 Pfd. Tabak jährlich, allerdings von sehr schweren Cigarren.

---

[1]) Ein bekannter Reichstagsabgeordneter sagte in den Debatten der letzten Tage, dass unsere Cigarre uns besser munden werde, wenn wir die tägliche Zahl von 12 auf 5—6 vermindern.

[2]) Auch im Reichstag wurde das Gewicht von 7000 Havanna-Cigarren gleich 1 Centner gesetzt.

Der individuelle Factor, welcher die Intoxication begünstigt, ist unbekannt. Einzelne Forscher, so, wenn ich nicht irre, Griesinger, legen einen grösseren Werth auf eine gewisse nervöse Veranlagung, die nicht weiter definirt wird. Andere — so Leudet und Förster — betonen die schlechte Ernährung als mitbedingende Ursache. Dies möchte ich unterschreiben. Allerdings habe ich auch, wie andere Beobachter, zweifellose Tabaksamblyopie mit characteristischem paracentrischem Scotom bei einem höchst begüterten Siebenziger gesehen, der den Genüssen der Tafel besonders hold ist und täglich dazu sein Dutzend Havannacigarren verbraucht. Aber den meisten Patienten mit Tabaksamblyopie, die ich beobachtete, fehlte es entweder an substantieller Kost bei ihrer Arbeit oder an dem gehörigen Appetit. Hier ist ein Circulus vitiosus gegeben. Der Tabaksmissbrauch verdirbt den Appetit und drückt den Stoffwechsel herab; der weitere Tabaksmissbrauch führt wegen des trägen Stoffwechsels zur Anhäufung der schädlichen Stoffe und zur Intoxication.

M. H. Die Tabaksamblyopie ist als eine der merkwürdigsten, eigenthümlich localisirten Reactionen der lichtempfindlichen Nervensubstanz auf einen specifischen Reiz sicherlich von hohem wissenschaftlichem Interesse; sie ist als ein häufiges und die Arbeitsfähigkeit schädigendes Leiden ebenso von hoher praktischer Bedeutung. Allerdings lassen sich aus solchen Krankenbeobachtungen schematische Regeln oder Motive zu Gesetzen nicht ableiten. Ich erinnere daran, dass in England, wo der Tabak theurer und sein Verbrauch geringer wie bei uns, die Tabaksamblyopie vielleicht noch häufiger als in Deutschland vorkommt. Der Arzt als solcher soll sich nur beschränkte Aufgaben stellen, die er zu lösen im Stande ist; er findet sie in der individualisirenden Diagnose und Therapie des Einzelfalles.

XIXII
4.
c.f

VORSCHLAG EINER NEUEN THERAPIE

BEI GEWISSEN FORMEN VON

HORNHAUTGESCHWÜREN

VON

DR. MED. **HERMANN KUHNT,**

O. Ö. PROFESSOR DER AUGENHEILKUNDE UND DIRECTOR DER AUGENKLINIK IN JENA.

MIT ZWEI IN DEN TEXT GEDRUCKTEN HOLZSCHNITTEN.

WIESBADEN.
VERLAG VON J. F. BERGMANN.
1884.

Unlängst erschienen:

Ueber eine

Operative Radical-Behandlung

bestimmter Formen von

Migräne, Asthma, Heufieber

sowie

zahlreicher verwandter nervöser Erscheinungen.

Erfahrungen auf dem Gebiete der

Nasenkrankheiten.

Von

Dr. Wilhelm Hack,

Privatdocent der Chirurgie an der Universität Freiburg.

Preis: 2 Mark 70 Pf.

Ein treffliches, der Praxis entlehntes und für die Praxis bestimmtes Büchelchen! Eine gute Kasuistik, welche den Erfolgen des Verfassers alle Ehre macht.

Verfasser betont, wie ausserordentlich häufig gewisse nervöse Störungen mit Veränderungen an bestimmten Abschnitten der Nasenhöhle, vor Allem mit solchen an dem im vorderen Ende der unteren Nasenmuschel gelegenen Schwellkörper in Zusammenhang stehen. Dahin gehören Alpdruck, Asthma, Husten, Migräne, Neuralgie, Schwindel, epileptiforme Krämpfe, Schwellung und Röthung der äusseren Nase, mitunter Erscheinungen, die noch mehr weit abliegen, z. B. gewisse Gelenkleiden. Heilung ist unter solchen Umständen nur denkbar, wenn der eigentliche Ausgangspunkt der Beschwerden therapeutisch in Angriff genommen wird. Es kommt also zunächst Alles darauf an, die von der Nase angeregte reflektorische Natur des Leidens zu erkennen. Heilung folgt alsdann einem zweckmässigen therapeutischen Versuche fast auf dem Fusse. Kranke, die lange gequält worden sind, werden wie mit einem Schlage ihrer langjährigen Beschwerden ledig.

Darin liegt die ungewöhnlich grosse praktische Wichtigkeit des Buches, das einer besonderen Empfehlung kaum bedarf.

Prof. Eichhorst in Zürich.

Ueber Mikroorganismen bei Wundinfectionskrankheiten.

Eine Monographie. Von Dr. **O. Rosenbach,** Professor an der Universität Göttingen.

Mit Tafeln in Farbendruck. Preis ca. 7 Mark.

(Unter der Presse.)

Verhandlungen des dritten Congresses für Innere Medicin,

abgehalten vom 20. bis 24. April 1884. Herausgegeben von Geh. Medicinalrath Prof. Dr. **E. Leyden** u. Dr. **Emil Pfeiffer.** Preis ca. 7 Mark.

(Unter der Presse.)